Bundesministerium
Inneres
Sicherheitsakademie

SIAK-Journal – Zeitschrift für Polizeiwissenschaft und polizeiliche Praxis

Brodbeck, Silke M.C. et al.

Die traumatische Gehirnverletzung und ihre forensische Bedeutung

SIAK-Journal – Zeitschrift für Polizeiwissenschaft und polizeiliche Praxis (2/2022), 53-60.

doi: 10.7396/2022_2_D

Um auf diesen Artikel als Quelle zu verweisen, verwenden Sie bitte folgende Angaben:

Brodbeck, Silke M.C. et al. (2022). Die traumatische Gehirnverletzung und ihre forensische Bedeutung, SIAK-Journal – Zeitschrift für Polizeiwissenschaft und polizeiliche Praxis (2), 53-60, Online: http://dx.doi.org/10.7396/2022_2_D.

© Bundesministerium für Inneres – Sicherheitsakademie / Verlag Österreich, 2022

Hinweis: Die gedruckte Ausgabe des Artikels ist in der Print-Version des SIAK-Journals im Verlag Österreich (https://www.verlagoesterreich.at/) erschienen.

Online publiziert: 09/2022

Die traumatische Gehirnverletzung und ihre forensische Bedeutung

Nach den ersten Teilen der Artikelserie (vgl. Brodbeck et al. 2017; Brodbeck et al. 2018; Brodbeck 2020; Brodbeck 2021), die den Greifreflex und die Entstehung von Blutspuren nach Kopfverletzungen behandelten, wird im dritten Teil auf die forensische Bedeutung der Gehirnverletzungen und insbesondere der Gehirnschwellung eingegangen.[1] Gehirnschwellungen sind von hoher Relevanz in der Tatortarbeit, da sie zu verzögerten Einschränkungen der Geschädigten führen können und somit erheblichen Einfluss auf die am Tatort vorgefundenen Spuren haben können. Weiters werden die Einwirkungen von Schädel-Hirn-Traumata (SHT) auf das Gedächtnis von Geschädigten erläutert. Überlebte Schädel-Hirn-Verletzungen können später im Rahmen von Zeugenaussagen in Ermittlungs- und Gerichtsverfahren zu äußerlich anscheinend gegensätzlichen Aussagen führen. Bei genauerer Betrachtung und unter Berücksichtigung der erfolgten Schädel-Hirn-Traumata sind solche Aussagen nicht zwingend widersprüchlich, sondern in ihrer Entstehung dem Broken-Continuity-Effekt (BCE) zuzuordnen, der im Rahmen dieses Artikels beschrieben wird. Traumatische Verletzungen des Gehirns sind oft mit Verletzungen des Schädels vergesellschaftet, weshalb man im Deutschen für Verletzungen dieser Art den Begriff des Schädel-Hirn-Traumas verwendet. Betrachtet man den englischsprachigen Raum, so werden dort die Verletzungen des Gehirns allein als „traumatic brain injury“ (TBI), somit als traumatische Gehirnverletzung betrachtet. Dies sei als geographischer Unterschied in der Begrifflichkeit kurz vorab erläutert.

SILKE M.C. BRODBECK,
Blutspureninstitut, Usingen, Deutschland.

M. SINIKKA BRODBECK,
Praxis für Neurologie und Psychiatrie, Usingen, Deutschland.

JUHA ÖHMAN,
emeritierter Professor an der Universitätsklinik Tampere TAYS, Finnland.

DIE PROBLEMATIK EINGESCHRÄNKTER BEURTEILUNGSMÖGLICHKEITEN VON HIRNVERLETZUNGEN DURCH DIE RECHTSMEDIZIN

Ein wesentlicher Umstand, der zu einer spezifischen Betrachtung dieser Verletzungsart unter klinischen Gesichtspunkten führt, ist die Tatsache, dass diese Form der Verletzung nur sehr eingeschränkt über die rechtsmedizinische Obduktion zugängig ist und nahezu nicht quantitativ beurteilt werden kann.

Das hängt damit zusammen, dass das zentrale Nervensystem als ein überlebensnotwendiges System durch die Natur in der Evolution mit Knochen (Schädel und Wirbelsäule) umgeben wurde und zum Zwecke einer Obduktion schwere Schäden an den umgebenden Strukturen angerichtet werden müssen, um Gehirn und Rückenmark betrachten zu können.

Auch die postmortalen Bildgebungen (vgl. Brodbeck 2008; Brodbeck 2005; Berger 2015) führten nicht zu einer Verbesserung dieses Problems. Im Zuge des

Sterbeprozesses kommt es physiologisch durch den hypoxischen Sauerstoffmangel zu einem Zelluntergang im Gehirn. Es ist weder rechtsmedizinisch noch postmortal radiologisch möglich, das nachher durch den Sterbeprozess selbst entstandene Hirnödem vom vorher traumatisch verursachten Hirnödem zu unterscheiden. Rechtsmedizinisch können nur größere Gehirnschwellungen mit blankem Auge gesehen werden, was in den klinischen Bildgebungen (CT, MRT) ohne weiteres auch für kleine bis kleinste Bereiche möglich ist. Rechtsmedizinisch ist eine Quantifizierung einer Gehirnschwellung nicht möglich, auch wenn es oft versucht wurde (vgl. Madro/Chagowski 1987). Auch sind einige traumatische Verletzungen des Gehirngewebes nicht mit dem Auge sichtbar, und nur selten werden pathologische Untersuchungen des Gehirngewebes in rechtsmedizinischen Obduktionen veranlasst. Zellschäden, wie sie z.B. oftmals durch Rotationsbewegungen im Sinne einer diffusen, axonalen Schädigung, einem Abreißen der Nervenzellen (DAI=diffuse axonal injury, 4) entstehen, bleiben somit unentdeckt. Gleiches gilt für Verletzungen des Rückenmarks und des Rückenmarkskanals, sofern dieser Bereich keine auffälligen, großen Verletzungen beinhaltet oder oftmals aufgrund des hohen Aufwands nicht obduziert wird.

KLINISCHER VERLAUF VON GEHIRNTRAUMATA AUS NEUROCHIRURGISCHER SICHT

Bevor wir den Einfluss der Verletzungen auf die forensischen Vorgänge betrachten können, müssen wir uns mit dem Verlauf von traumatischen Schäden des Gehirnes beschäftigen.

Schädel-Hirn-Traumata werden gemäß ihrer Schweregrade in unterschiedliche Klassen eingeteilt (vgl. Greenberg 2016; Maas 2017). Hierbei kommen unterschiedliche Graduierungen in drei oder vier Schweregrade zum Einsatz. Die Unterteilung erfolgt gemäß dem klinischen Eindruck des Betroffenen und gemäß der Glasgow-Coma-Scale (GCS), einer allgemeinen Skala zur Erfassung von Bewusstseinsgraden. Wichtig ist, dass es sich bei der Klassifikation der Schädel-Hirn-Traumata auf Basis der GCS nicht um eine Erkrankungsklassifikation handelt, sondern diese allein auf den klinischen Befunden zu einem definierten Zeitpunkt basiert.

In der dreiteiligen Unterteilung, dem leichten SHT, z.B. in Form einer Gehirnerschütterung, fehlen in den klinischen Bildgebungen auffällige Befunde. Diese kann jedoch mit einer Bewusstlosigkeit einhergehen, die meist mit einer retrograden Amnesie verbunden ist. Das bedeutet, dass die Geschehnisse selbst und oftmals auch die direkte Zeit danach für die betroffene Person nicht mehr erinnerlich sind. Ein Beispiel hierfür wäre ein Autounfall, bei dem die Erinnerung kurz vor dem Unfallgeschehen aufhört und dann erst wieder im Krankenhaus einsetzt.

Wird das Gehirngewebe geschädigt und/oder treten Blutungen in das Gehirngewebe auf, so spricht man von einer Gehirnkontusion, einer Contusio cerebri. Auch werden hier Einblutungen in die unterschiedlichen Kompartimente der Hirnhäute erfasst. Im Unterschied zum leichten Schädel-Hirn-Trauma sieht man beim moderaten Schädel-Hirn-Trauma einen Schaden in den Bildgebungen am Lebenden.

Das Nervenzellgewebe ist ein mechanisch sehr empfindliches Gewebe und die Natur hat dieses zu seinem eigenen Schutz in der Hirnrückenmarksflüssigkeit, dem Liquor cerebrospinalis, gelagert.

Im Zuge von traumatischen Einwirkungen auf das Nervengewebe kommt es oftmals zum Auftreten von Schwellungen, dem sogenannten Hirnödem, bei welchem

Quelle: Öhman

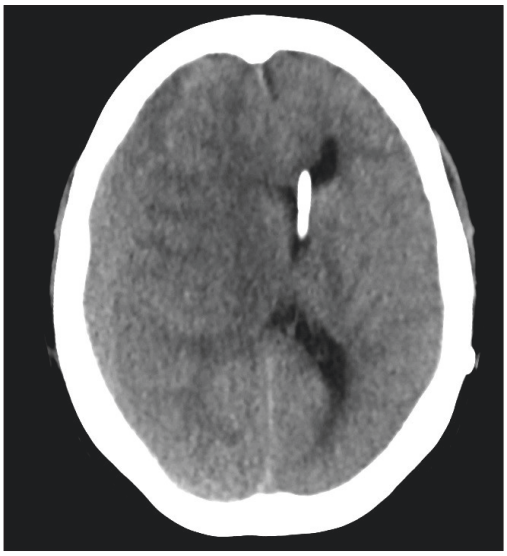

Abb. 1: In modernen Bildgebungen betrachtet man per Definition die Bilder von unten, sodass sich links auf dem Bild die rechte Seite des Patienten darstellt. Hier im Bild zu sehen eine akute subdurale Blutung. In dieser Hirnhälfte sind die schwarzen Anteile der normalen Liquorräume komplett zugeschwollen. In der anderen Hemisphäre sind diese sichtbar. Die weiße Struktur stellt einen Katheder dar, der den Liquor ableitet.

unterschiedliche Varianten bekannt sind. Es kann auch durch andere Ursachen, wie z.B. durch Tumore, Blutungen, Schlaganfälle, ausgelöst werden und unterscheidet sich ursachenbedingt in seiner physiologischen Entstehung (vgl. Greenberg 2016).

Kritisch ist, dass die Schwellung nicht direkt nach einer traumatischen Einwirkung auftreten muss, sondern sich über die Zeit entwickeln kann. Aus diesem Grunde werden Patienten nach einer neurochirurgischen Kopfoperation standardisiert auch bei gutem Befinden auf der neurochirurgischen Intensivstation überwacht. Das bedeutet im Umkehrschluss, dass in einem Krankenhaus für jede geplante Operation am offenen Kopf in der Regel ein freies Intensivbett zur Verfügung stehen muss, was für die Intensivbelegung eines Krankenhauses relevant ist. Oftmals wird von Angehörigenseite das Ende der Operation als Ende des Risikos empfunden, was jedoch medizinisch nicht korrekt ist. Gerade im Nachgang von mechanischen Einwirkungen auf das Gehirn kann es zu schweren Schwellungsverläufen des Gehirnes kommen, die sogar bis zum Hirntod führen können. Dies kann auch bis zu 14 Tage nach der traumatischen Einwirkung geschehen und trifft nicht nur für gewaltsame Traumata oder Operationen zu, sondern z.B. auch nach einfachen Verkehrsunfällen mit milder Kopfbeteiligung. Dies ist die Erklärung, weshalb in der Regel nach einer Kopfbeteiligung vom Arzt eine Krankschreibung und eine Ruhigstellung erfolgen.

Da sich die Schwellung über eine Zeitspanne entwickeln kann, in Abhängigkeit von der Schwere der Einwirkung und der Lokalisation der Einwirkung, ist die sofortige Einweisung eines Schädel-Hirn-Trauma-Patienten in eine Klinik, am besten mit neurochirurgischer OP-Möglichkeit, zu veranlassen. Eine späte Verschlechterung wird im Englischen auch als „talk and die"-Symptomatik beschrieben. Sofern eine schwerwiegende Verschlechterung eintritt, kann die Zeit, die bis zur operativen Entlastung vergeht, wesentlich prognosebeeinflussend sein.

Es gibt mehrere Therapien gegen Hirndruck. Auf einer neurochirurgischen Intensiveinheit wird oftmals der Hirndruck mittels Sonden, die im Gehirngewebe eingebracht werden, kontrolliert. Neben den intensivmedizinischen Therapien stehen operative Methoden, wie die Trepanation des Schädels, zur Verfügung, bei der Teile des Schädels operativ entfernt und gegebenenfalls zu einem späteren Zeitpunkt wieder implantiert werden. Auf diese Weise wird dem schwellenden Hirn Platz verschafft, ohne dass es Kompressionsschäden durch den Druck auf den festen Knochen erleidet.

Die Gefahr eines überhöhten Hirndrucks, auch Intracraniell Pressure (ICP) genannt, besteht in der Gefahr der Hirn-

Quelle: Öhman

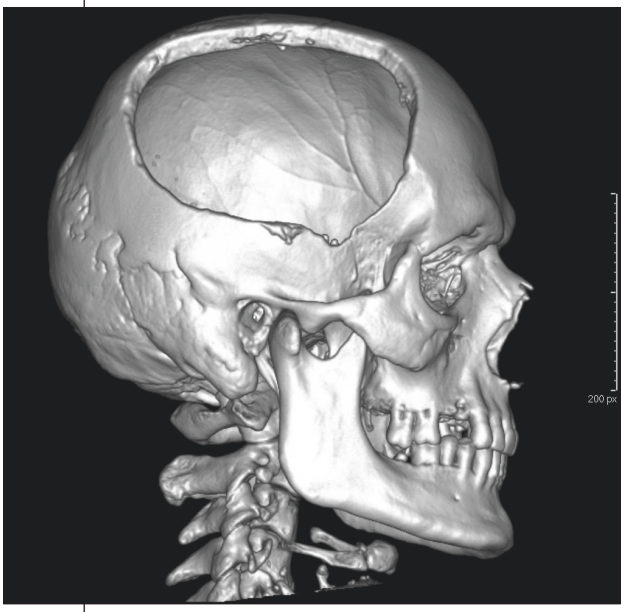

Abb. 2: Trepanation des Schädelknochens zur Druckentlastung

stammkompression. Es waren die schottischen Ärzte Dr. George Kellie, ein Chirurg, und sein Lehrer Alexander Monro secundus of Craiglockhart and Cockburn, Anatom, die titulierten, dass sich im Schädel drei wesentliche Bestandteile (Blut, Liquor und Hirn) in einer im wesentlichen unkomprimierbaren Umgebung des Schädels aufhielten. Eine Zunahme z.B. von Blut im Gehirnschädel führe zu einer Reduktion der anderen Substanzen und bei größerem Hirndruck zu einer Kompression des Hirnstammes gegen das Foramen magnum als größtes Austrittsloch des Schädels. Im Hirnstamm liegen viele wichtige Versorgungszentren, daher ist dieser Zustand gefährlich und führt unbehandelt zum Tod.

Obwohl die mechanischen Grundlagen des erhöhten Hirndrucks schon im 18. Jahrhundert beschrieben worden waren, dauerte es bis in die zweite Hälfte des 20. Jahrhunderts, bis das Innere des Schädels erstmals durch die Entwicklung der Computertomographie am Lebenden gut dargestellt wurde. Erst die Entwicklung der modernen, radiologischen Bildgebung mit Computer- und Kernspintomographie ermöglicht es Ärzten, in den Gehirnschädel und den Rückenmarkskanal zu blicken, ohne die Strukturen oder ihre Umgebung zu beschädigen.

AUSWIRKUNGEN AUF DIE FORENSIK

Setzt man die klinischen Verlaufsbetrachtungen von traumatischen Gehirnverletzungen in Bezug zur Forensik, so sieht man, dass es die klinischen Vorgänge am lebenden Geschädigten sind, die erhebliche Einflüsse auf die Forensik in Bereichen der Rekonstruktion des Tathergangs, der Erhebung von Zeugenaussagen und den juristischen Untersuchungen haben können.

Auswirkungen auf das Tatgeschehen

Wie bereits betrachtet, muss eine Schädel-Hirn-Verletzung nicht sofort zu Handlungsunfähigkeit führen. Dies bedeutet, dass es zwischen Tat und Auffindung zu Handlungen der geschädigten Person gekommen sein kann. Was zugleich nicht bedeutet, dass die geschädigte Person zwingend in der Lage gewesen sein muss, Hilfe zu holen. Oftmals findet sich eine Benommenheit bei erhaltener Bewegungsfähigkeit, die zu erheblichen Veränderungen des Tatortes durch die geschädigte Person selbst führen kann.

Relevant ist, dass in vielen Fällen nach der Tat das Opfer am Tatort verbleibt, während es die Natur einer tatausführenden Person ist, sich vom Tatort zu entfernen. Aus diesem Grund muss bei der Rekonstruktion des Tathergangs berücksichtigt werden, dass physikalische Tatveränderungen durch ein Opfer erfolgt sein können, auch wenn dieses am Tatort später tot aufgefunden wird.

Es ist auch zu berücksichtigen, dass biologische Spuren, verursacht durch Erbrechen, erst durch den zunehmenden Hirndruck

auftreten, sodass in solchen Fällen ein Teil der Spuren in ihrer Entstehung dem Nachtatgeschehen zugeordnet werden kann.

Die Zeiträume, in denen Geschädigte am Tatort noch bewegungsfähig sein können, betragen Minuten bis zu mehreren Stunden. Dies ist bei nicht sofort letalen Kopfverletzungen in der Tathergangsrekonstruktion zu berücksichtigen.

Auswirkungen auf die Erhebung von Aussagen

Relevant sind Schädel-Hirn-Traumata auch für die Aussagen von Geschädigten im Nachgang von Taten.

Dies sei an einem Fallbeispiel demonstriert: Ein Mann fiel in einem Lokal aufgrund aggressiven Verhaltens auf. Nachdem er einmal ermahnt wurde und später erneut auffiel, wurde er des Lokals verwiesen. Beim Verlassen wurde berichtet, dass er gegenüber dem Sicherheitspersonal gedroht habe, mit einer Waffe zurückzukommen. Danach sei er weggelaufen. Das Sicherheitspersonal habe daraufhin den Mann mit einem PKW verfolgt. An einer Stelle seien zwei der PKW-Insassen ausgestiegen und dann dem Mann hinterhergelaufen. Weitere verblieben im PKW, von denen eine Person später zu der Gruppe dazu kam. Dies wurde durch neutrale Zeugenaussagen berichtet. Der aggressiv aufgefallene Mann wurde im Zuge der weiteren Vorgänge am Kopf verletzt. Obwohl es mehrere Zeuginnen- und Zeugenaussagen gab, wurden erstinstanzlich die beiden ausgestiegenen Männer als auch der in der frühen Phase im PKW verbliebene und später hinzugekommene Mann verurteilt. Einer der Gründe hierfür war, dass der Geschädigte angab, er erinnere sich, wie er zu Boden gerissen wurde und dann wieder, als drei Männer um ihn herumstanden.

Rekonstruktionstechnisch wurden zwei traumatische Einflüsse durch die beiden Männer beschrieben, die zuerst aus dem PKW ausgestiegen waren. Diese konnten in der Rekonstruktion den zwei medizinisch dokumentierten Verletzungen zugeordnet werden. Hinweise für eine dritte Verletzung oder eine Beteiligung von zwei Personen an einer einzelnen Verletzung fanden sich rekonstruktiv nicht.

In dieser Situation war die wahrscheinlichste Tathergangsrekonstruktionshypothese jene, dass die beiden primären Einwirkungen durch die vorbeschriebenen Einflüsse der zuerst aus dem PKW ausgestiegenen Personen entstanden und die Erinnerung an diese gemäß dem vorliegenden Schädel-Hirn-Trauma für einen kurzen Teil der Zeit fehlte. Von allen Zeugen wurde die Situation, in der alle Beteiligten um den Geschädigten standen, beschrieben, jedoch zu einem späteren Zeitpunkt, als diese durch die geschädigte Person wahrgenommen wurde.

Daher muss gerade bei der Beurteilung von Zeugenaussagen nach Schädel-Hirn-Traumata auch berücksichtigt werden, dass unter Umständen den Geschädigten Erinnerungsanteile fehlen und die verbleibenden Erinnerungen im Nachgang zu einem einzelnen Erzählstrang zusammengesetzt werden.

Quelle: Silke Brodbeck

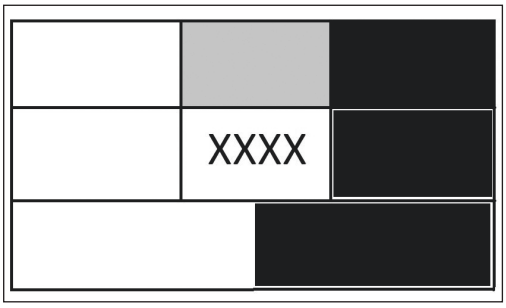

Abb. 3: Mögliche Änderung der Gedächtnisstruktur im Falle eines Schädel-Hirn-Traumas mit retrograder Amnesie. Oben reguläre Erinnerung bestehend aus drei Komponenten (weiß, dunkel und schwarz). In der Mitte wird bedingt durch die retrograde Amnesie das mittlere Segment geschädigt, so dass in der Erinnerung die untere Zeile bleibt und das weiße und das schwarze Segment zusammen gesetzt wird unter Auslassung des grauen Anteils.

Wir haben diesen Effekt Broken-Continuity-Effekt (BCE) genannt. Er bezeichnet eine nach Schädel-Hirn-Traumata stattgefundene Auslassung von Geschehensanteilen eines Verletzten, der unbewusst die noch vorhandenen und im Gedächtnis gespeicherten Anteile zu einer Handlung zusammensetzt. Wichtig ist, dass es beim Vorliegen des Effekts nicht zu ergänzenden und nicht stattgefundenen Anteilen kommt, sondern Anteile im Rahmen eines Erinnerungsgeschehens fehlen und die verbleibenden Enden unbewusst zusammengesetzt werden. Dies bedeutet auch, dass in solchen Fällen die Glaubwürdigkeit von Opfer und Täter durchaus auf beiden Seiten gegeben sein kann, auch wenn die Aussagen zunächst widersprüchlich erscheinen. Häufig wird vor Gericht eine Polarisation in dem Sinne angenommen, dass eine Seite lügt. Aber in diesen Fällen können tatsächlich beide Seiten korrekt ihre Erinnerungen schildern, auch wenn die Schilderungen unterschiedlich wirken. Man muss somit in Vernehmungen aufmerksam werden, wenn Kopfverletzte Situationen beschreiben, die, durch neutrale Zeugen bestätigt, zu einem im Geschehen späteren Zeitpunkt erfolgten, und die Rekonstruktion des Tathergangs gleiche Inhalte zu einem späteren Geschehenszeitpunkt liefern. Dann muss aus Sicht der Verletzten und Zeugen an das Vorliegen eines BCE gedacht werden.

Auswirkungen auf den Zeitpunkt von Untersuchungen

Aus klinischer Sicht werden neurochirurgische Verletzungen von Ärzten mit fehlender, neurochirurgischer Kenntnis, wie z.B. Rechtsmediziner, oftmals fälschlicherweise als zu mild begutachtet (vgl. Brodbeck et al. 2017; Brodbeck et al. 2018). Dies geschieht z.B. bei der Beurteilung von kleinen Blutungen in das Gehirn oder die Hirnhäute. Kleinere Blutungen werden wie blaue Flecken schnell resorbiert und sind in der Regel innerhalb von wenigen Tagen in den Bildgebungen nicht mehr nachweisbar.

Wie bereits im ersten Artikel dieser Serie beschrieben, liegt die Gefahr nicht nur im Symptom der Gefäßverletzung, der Blutung selbst, sondern insbesondere in der zugrundeliegenden Gefäßverletzung, die jedoch selbst nicht radiologisch dargestellt werden kann. Die Darstellung von Gefäßwänden ist bis heute nicht möglich. Gefäßdarstellungen erfolgen über die Füllung eines Gefäßes und zudem durch den Austritt von Blut oder den Verschluss des Gefäßes, welches einen Abbruch des Gefäßes auf dem Bild zeigt. Die Gefäßwand selbst wird jedoch nicht direkt dargestellt, sondern nur indirekt über die Füllung des Gefäßes bzw. den Austritt von Blut in die Umgebung.

Ein Mensch, der eine Blutung im Gehirn oder unter die Hirnhäute hat, ist stets als lebensgefährlich verletzt einzustufen, auch wenn die Blutung schnell wegresorbiert wird und er schnell auf eine Normalstation verlegt wird. Schwellung und Hirntod können noch zwei Wochen später einsetzen, sodass diese Situationen aus klinischer, neurochirurgischer Sicht ernstzunehmen und lebensgefährlich sind.

Betrachtet man jedoch polizeiliche und staatsanwaltschaftliche Untersuchungsverläufe, so muss man feststellen, dass die rechtsmedizinischen Untersuchungen stets zeitnah nach dem Geschehen erfolgen. Dies hat auch seine Richtigkeit, wenn man den Schwerpunkt einer solchen Untersuchung nur auf die Dokumentation von Hämatomen oder leichteren Verletzungen legt. Will man jedoch adäquat eine Hirnverletzung dokumentieren, so muss auch an eine danach stattgefundene Verschlechterung gedacht werden. Diese fällt nur auf, wenn sich der Patient so verschlechtert, dass er stationär im klinischen, neurochirurgischen Setting bleibt.

Oftmals werden die Spätfolgen eines Schädel-Hirn-Traumas (z.B. Konzentrations- und Gedächtnismängel, Hypersomnie usw. fälschlicherweise als rein psychische Symptome im Rahmen einer posttraumatischen Belastungsstörung zugeordnet, auch wenn sie vielfach den Folgen einer traumatischen Gehirnverletzung entstammen. Der Unterschied liegt in der Therapie. Beim Vorliegen von körperlich bedingten Folgen einer Gehirnverletzung helfen psychotherapeutische oder psychiatrische Behandlungen nicht, auch wenn solche Kopfverletzungen oftmals mit einer posttraumatischen Belastungsstörung einhergehen und eine solche Behandlung zusätzlich benötigt wird.

Ergänzend muss hinzugefügt werden, dass die zu milde Begutachtung von Schädel-Hirn-Traumata auch in anderen Kontexten bei anderen klinischen Fachrichtungen zu beobachten ist. So kann es passieren, dass bei anderen vorliegenden und schweren Verletzungen diese im Vordergrund stehen und dann aus klinischer Sicht die Dokumentation eines milden Schädel-Hirn-Traumas übersehen wird. Es sollte jedoch von ärztlicher Seite nicht auf eine Dokumentation eines leichten SHTs verzichtet werden, da dies z.B. versicherungsrechtliche Folgen haben kann.

AUSBLICK

Klinische neurochirurgische Faktoren von Gehirnverletzungen beeinflussen oftmals unbemerkt Ermittlungsarbeiten im Bereich von Körperverletzungen und Tötungsdelikten. Bedauerlicherweise werden sie oftmals übersehen oder falsch bewertet.

Ein Schädel-Hirn-Trauma kann auf Aussagen von Geschädigten in Ermittlungen, auf die Tathergangsrekonstruktion und auch auf die rechtsmedizinischen Untersuchungsbefunde Einfluss nehmen.

An Tatorten können Spuren im Nachgang durch die geschädigte Person selbst entstanden sein, auch wenn die geschädigte Person tot aufgefunden wurde.

Aussagen können aufgrund des BCE falsch zusammengesetzt sein, was dazu führen kann, dass bei unterschiedlichen Aussagen vor Ermittlungsbehörden beide als wahr gewertet werden müssen, selbst wenn sie nicht identisch sind. Dies stellt Ermittlungsbehörden vor gesonderte Probleme, da oftmals ein duales Bild von „Lüge und Wahrheit“ angenommen wird.

Zu guter Letzt muss noch erwähnt werden, dass die Folgen von Gehirntraumata auch in der Spätphase im Sinne einer „talk and die“-Entwicklung noch bis zum Hirntod reichen können, sodass für die vielen Fälle dazwischen berücksichtigt werden muss, dass bei einer traumatischen Gehirnverletzung auch ein späterer medizinischer Untersuchungsbefund ermittlungstechnisch wichtig werden kann. Aus diesem Grund ist es von großer Bedeutung, die Einflüsse zu kennen und diese Fälle gegebenenfalls einer gesonderten und gezielten fachlichen Begutachtung zuzuführen.

[1] *Die Autoren bedanken sich bei Frau Celine Nicloux vom Institut de Recherche Criminelle de la Gendarmerie Nationale für die freundliche Einladung mit dem forensisch-neurochirurgischen Projekt die europäische IABPA-Tagung 2019 in Paris zu eröffnen sowie Herrn Dr. Juri Kivelev aus Turku/Finnland für die Unterstützung bei der Bildsuche.*

Quellenangaben

Berger, Nicole et al. (2015). Racking the brain: Detection of cerebral edema on postmortem computed tomography compared with forensic autopsy, European Journal of Radiology, 84 (4), Online: http://dx.doi.org/10.1016/j.ejrad.2014.12.014 (03.12.2021).

Brodbeck, Silke M.C. (2005). Postmortale Computertomographie von Schussverletzungen im Vergleich zu Obduktionsbefunden, Dissertation (Johann-Wolfgang-Goethe-Universität), Frankfurt a.M.

Brodbeck, Silke M.C. (2008). Postmortale Computertomographie von Schussverletzungen im Vergleich zu Obduktionsbefunden (= Polizei & Wissenschaft, 1. Edition), Frankfurt a.M.

Brodbeck, Silke M.C. et al. (2017). Der Greifreflex beim Erwachsenen. Die forensischen Bedeutungen weiterer neurochirurgischer und neurologischer Themen, SIAK-Journal − Zeitschrift für Polizeiwissenschaft und polizeiliche Praxis (4), 4–14, Online: http://dx.doi.org/10.7396/2017_4_A (03.12.2021).

Brodbeck, Silke M.C. et al. (2018). The Grasp Reflex in Adults. The forensic significance of other neurosurgical and neurological subjects SIAK-Journal – Journal for Police Science and Practice (International Edition Vol. 8), 48–56, Online: http://dx.doi.org/ 10.7396/IE_2018_E (03.12.2021).

Brodbeck, Silke M.C. (2020). Die Entstehung von Blutspuren nach Kopfverletzungen. Gross, Piotrowski und der erste Schlag, SIAK-Journal – Zeitschrift für Polizeiwissenschaft und polizeiliche Praxis (1), 31–39, Online: http://dx.doi.org/10.7396/2020_1_C (03.12.2021).

Brodbeck, Silke M.C. (2021). The Formation of Bloodstains Following Head Injuries. Gross, Piotrowski and the first blow SIAK-Journal – Journal for Police Science and Practice (International Edition Vol. 11), 4–11, Online: http://dx.doi.org/ 10.7396/IE_2021_A (03.12.2021).

Greenberg, Mark S. (2016). Handbook of Neurosurgery, 8th edition, New York.

Maas, Andrew I R. et al. (2017). Traumatic brain injury: integrated approaches to improve prevention, clinical care, and research, The Lancet Neurology Comission, Monthly Review Journal, 16 (12), 987–1048.

Madro, Roman/Chagowski, Wojciech (1987). An attempt of objectivity of postmortem diagnostic of brain edema, Forensic Science International, 35 (2–3), 125–129.