

Bilder aus dem Körper

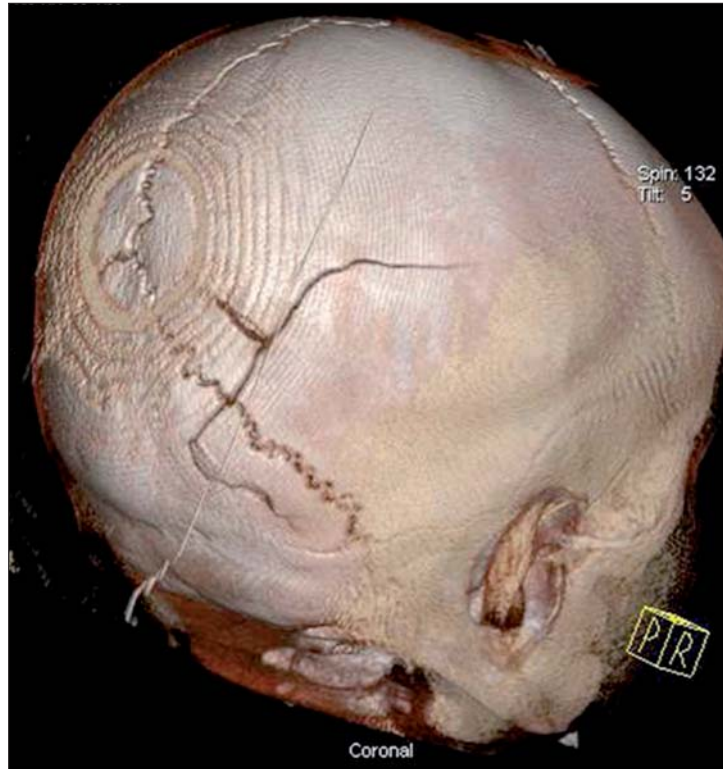
Bildgebende Methoden, wie die Computertomografie (CT), werden zunehmend wichtig für die Ursachenforschung bei Tötungs- und Verletzungsdelikten.

Es kommt nicht oft vor, dass von einem Opfer eines Messerattentats eine Übersichts-Computertomografie aufgenommen wird“, sagte der Gerichtsmediziner Dr. Florian Fischer vom Grazer *Ludwig-Boltzmann-Institut* beim Workshop der „Kriminalistischen Studiengemeinschaft Steiermark“ am 17. Mai 2011 in Graz. „Bei einem 23-jährigen Münchner wurde eine solche Aufnahme zur Ortung der Klinge gemacht, weil das Messer, das das Opfer in den Milzbereich gestochen bekommen hatte, auf Hautniveau abgebrochen und stecken geblieben war.“ Was anfangs der klinischen Diagnose diente, wurde später im Prozess gegen den Verursacher des Messerstichs für dessen Verurteilung

ausschlaggebend. Der Angeklagte behauptete vor Gericht, das Opfer habe ihn in den Schwitzkasten genommen. Er habe das Messer zur Notwehr eingesetzt. „Der Datensatz aus der Computertomografie war so groß, dass eine 3-D-Rekonstruktion des Stichhergangs angefertigt werden konnte“, berichtete Fischer. Sie zeigte: Das Messer wurde dem Opfer in die Seite gerammt, während es sich vom Täter wegdrehte. Es konnte sich also nicht um Notwehr gehandelt haben. Der Messerattentäter wurde wegen der Vorsatztat verurteilt.

In einem anderen Münchner Fall, über den Fischer berichtete, hatten mehrere Jugendliche einen etwa 45-jährigen Geschäftsmann niedergeschlagen. Offenbar hatten sie mit Füßen auf den Kopf des Liegenden eingetreten, bestritten das aber in den Vernehmungen. Das Opfer überlebte die schweren Verletzungen nur knapp. Er leidet heute noch an Folgeschäden.

Auch von dem 45-jährigen Münchner wurden bei seiner Einlieferung reichlich Computertomografie-Aufnahmen (CT) angefertigt, um den behan-



Schädelbruch: 3D-Rekonstruktion aus einer Computertomografie.

delnden Ärzten zu einem Bild der Verletzungen zu verhelfen. Später stellten Gerichtsmediziner anhand dieser Bilder für den Prozess fest, dass sich die Mittelgesichtsschädelknochen um einen Zentimeter verschoben hatten.

Während der Behandlung im Krankenhaus wurden mehrmals Röntgen- und CT-Aufnahmen vom Kopf des Verletzten aufgenommen. Erst bei einer der späteren Abbildungen erkannten die Ärzte, dass auch das Felsenbein gebrochen war. „Das Felsenbein ist ein Knochen im Inneren des Schädels“, erklärte Florian Fischer. „Er bildet einen Teil der Schädelbasis zum Innenohr hin und ist einer der massivsten Knochen, die wir im Körper haben.“ Selbst wenn sämtliche Knochen des Skeletts eines Verstorbenen zerfallen sind, ist das Felsenbein immer noch intakt.

Die Mediziner errechneten anhand der CT-Bilder und des sonstigen Verletzungsmusters, dass eine Kraft von etwa 4.000 Newton notwendig war, um die Knochen des Opfers derart in Mitleidenschaft zu ziehen. Ein Fußball würde mit einer Anfangskraft von

4.000 Newton bis zu 75 Meter weit fliegen. Die Verletzungen konnten also nicht durch einen „unabsichtlichen“ Schlag im Vorbeigehen verursacht worden sein. Die Männer hatten mit voller Wucht auf den Kopf des Niedergeprügelten eingedroschen. Sie wurden zu jeweils acht Jahren Jugendhaft verurteilt.

„Gerichtsmedizin an Lebenden“. Immer größere Bedeutung beim Feststellen von Verletzungsmustern an lebenden Menschen bekommt die Gerichtsmedizin, in Verbindung mit bildgebenden Methoden, wie der Computertomografie, der Magnetresonanztomografie (MRT), herkömmlichem Röntgen und dem Ultraschall. „Eine

Strangulation hinterlässt oft wenige äußere, nachweisbare Zeichen“, erläuterte Univ.-Prof. Dr. Eva Scheurer, Leiterin des *Ludwig-Boltzmann-Instituts* in Graz. „In der Magnetresonanztomografie sind leichte Einblutungen bis zu zehn Tage nach dem Ereignis erkennbar.“ Nach einem Verkehrsunfall sei beispielsweise anhand feiner Einblutungen an Verletzungsstellen nachzuweisen, aus welcher Richtung ein Pkw einen Fußgänger niedergestoßen hat.

Auch zur Feststellung der Todesart unterstützen bildgebende Methoden die Gerichtsmediziner zunehmend. „Es gibt Körperregionen, die schlecht zugänglich sind – auch bei Obduktionen“, erklärte Scheurer. Bei der Obduktion müssten Stellen aufgesägt werden, an denen Verletzungen vermutet werden. Verletzungen im Nackenbereich beispielsweise seien schwer zugänglich. „Bis man mit der Säge zu der betroffenen Stelle vorgedrungen ist, kann es sein, dass nichts mehr erkennbar ist.“ Wird zum Beispiel das Rückenmark während der Obduktion



Workshop der „Kriminalistischen Studiengemeinschaft Steiermark“: René Kornberger, Thomas Ehammer, Cornelia Koller, Eva Scheurer, Florian Fischer, Herbert Fuik.

durchtrennt, ist im Nachhinein nicht mehr feststellbar, ob das nicht doch vor dem Tod des Betroffenen passiert ist.

Mit bildgebenden Methoden werden die in Betracht kommenden Regionen zerstörungsfrei festgehalten. Zudem werden die Ergebnisse für Dritte nachvollziehbar dargestellt.

Das Gehirn beispielsweise verflüssigt sich nach dem Tod eines Menschen relativ rasch. Einblutungen, etwa durch geplatze Blutgefäße sind unter bestimmten Umständen bereits wenige Tage nach dem Todeseintritt nicht mehr durch Obduktion erkennbar. Mit Hilfe einer Magnetresonanztomografie sind Gewebeveränderungen sehr genau auffindbar.

Schulterschluss. Der Schulterschluss zwischen Gerichtsmedizin, Radiologie und anderen bildgebenden Methoden ist bereits weit fortgeschritten. „Mit Hilfe einer Sonografie lassen sich zum Beispiel Blutergüsse noch drei bis vier Tage nach ihrem Entstehen nachweisen“, berichtete Dr. Thomas Ehammer, Radiologe am *Ludwig-Boltzmann-Institut Graz*. „Im Röntgen lassen sich alle Arten von Brüchen einfach darstellen. Ihre Ursachen werden nachvollziehbar. Die Computertomografie nimmt ein 360-Grad-Bild vom

Skelett eines Betroffenen auf. Die Magnetresonanztomografie untersucht Verletzungen an Organsystemen und feinsten Gewebeteilen.“

Weitere Forschung ist laut den Wissenschaftlern des *Ludwig-Boltzmann-Instituts* in Graz aber erforderlich. „Wir müssen zum Beispiel Standards finden“, erläuterte Eva Scheurer. „Wir brauchen Vergleiche mit Gesunden, wir brauchen standardisierte Regeln, vor allem in welchen Fällen wir welche Methoden anwenden.“ 2008 starteten die Forscher des *Ludwig-Boltzmann-Instituts* ein Projekt, das auf sieben Jahre ausgelegt ist. Daneben wird eine Gewaltopferambulanz geführt. Gewaltopfer werden dort nicht nur für die Verfahren begutachtet, die sie betreffen. Die Zustimmung der Opfer vorausgesetzt, werden ihre Daten für Forschungszwecke in Forschungsdatenbanken aufgenommen und anonym verarbeitet. Ziel der Wissenschaftler ist es, die Ergebnisse so zu verwerten, dass die bildgebenden Methoden in den Alltag der klinischen Gerichtsmedizin aufgenommen werden können.

Die Daten aus Diagnosen aus Krankenhäusern in Forschungsprojekte zu gießen, ist nicht möglich. „Ärzte in Kliniken haben die Behandlung eines Opfers nach einer Verletzung im Blick-

punkt“, sage Eva Scheurer. „Wie eine Verletzung zustande gekommen ist, also, was vor ihr passiert ist, ist für die behandelnden Ärzte nicht relevant – für uns als Gerichtsmediziner aber sehr wohl.“ Verletzungsmuster, die beispielsweise keiner Therapie bedürfen, wie ein äußerer Bluterguss, werden völlig außer Acht gelassen. „Je früher daher die Gerichtsmediziner eingeschaltet werden, desto eher besteht eine Chance festzustellen, wie eine Verletzung zustande gekommen ist, und desto eher besteht die Möglichkeit, die Schuldfrage zu klären“, sagte Florian Fischer.

Die „Kriminalistische Studiengemeinschaft Steiermark“ wurde 1998 als unabhängiger Verein gegründet. Obmann ist Oberstleutnant Mag. Herbert Fuik vom Landespolizeikommando Steiermark. Der Verein greift einmal pro Jahr ein aktuelles Thema auf und diskutiert es mit Fachleuten. Von der Polizeiseite berichtete heuer Major René Kornberger über aktuelle Kriminalfälle, Tatortarbeit und Medienarbeit. Die Justiz war durch die Grazer Staatsanwältin Mag. Cornelia Koller vertreten. Sie erläuterte die rechtlichen Rahmenbedingungen für klinisch-forensische Untersuchungen. G. B.